



Der Fall Kira

Diagnostik einer angeborenen Kardiopathie
am Beispiel eines Schneeleoparden

von Dr. Ralf Tobias

Das besonders dichte und lange Fell
des Schneeleoparden
ist eine Adaption an
das zentralasiatische Gebirgsklima.

Die Pulmonalstenose ist ein angeborener Herzfehler, der bei Hunden häufig diagnostiziert wird, bei Katzen jedoch selten vorkommt (Bolton und Liu, 1977). Dass unsere Haustiere Hund und Katze von den Fortschritten der Veterinärkardiologie profitieren, gehört zum Alltag der tierärztlichen Praxis. So stellen Herzerkrankungen bei ihnen, nach Tumorerkrankungen, die zweithäufigste Todesursache dar. Um die Folgen der Erkrankung zu bessern, im Idealfall zu terminieren und dem Tier eine möglichst lange Lebenszeit zu ermöglichen, kommen neben der klinischen Untersuchung moderne technische Hilfsuntersuchungen wie Echokardiographie, Röntgendiagnostik, Elektrokardiogramm und Laboruntersuchungen zum Einsatz. Aus der Charakterisierung der Herzerkrankung folgen Diagnose und wichtig: Prognose und Entscheid über die therapeutischen Konsequenzen.

Nur selten kommen auch Wildtiere aus der Obhut des Menschen zu einer aufwändigen Herzuntersuchung. Zum einen sind aufgrund der nicht domestizierten Eigenschaften der Tiere der Untersuchung gewisse Grenzen gesetzt, zum anderen steht die Umsetzung einer sinnvollen Therapie unter den Lebensbedingungen eines Wildtieres in Menschenhand in Frage.

Wie bei unseren Haustieren auch, ist eine Herzuntersuchung nicht nur aus kurativer Sicht, sondern auch unter dem Aspekt der Verpaarung eines Tieres bzw. Zuchtzwecken interessant.

Wissenswertes zur Pulmonalstenose

Die Verengung an der A. pulmonalis kommt als valvuläre Form und subvalvuläre Form vor. Bei Hauskatzen tritt der Befund selten auf. Befunde einer Klappendysplasie und infundibulären Einengung des rechtsventrikulären Ausflustraktes durch Myokardhypertrophie stellen beim Hund die häufigste Ursache dar (Abb. 1). Sie kann isoliert vorkommen, aber auch in Kombination mit einer Aortenstenose, Trikuspidalklappendysplasie oder Teil einer Fallot'schen Tetralogie sein. Es kommt durch die Blutverwirbelung im poststenotischen Bereich mit folglich Dilatation des Gefäßes zu einer sekundären konzentrischen Hypertrophie des rechten Ventrikels. Eine Trikuspidalklappeninsuffizienz gehört zu den weiteren Komplikationen des Befundes. Beim Hund zählt die Pulmonalstenose zu den häufig festzustellenden angeborenen Herzfehlern, während sie bei der Katze selten anzutreffen ist.

Die vorgestellten Patienten sind meist asymptomatisch oder zeigen Symptome der Rechtsherzinsuffizienz (Synkopen, Belastungsintoleranz und Dyspnoe, Ascites). Anders als beim Hund spielt bei Katzen der Chylothorax eine Rolle im Zusammenhang mit dem Auftreten einer Rechtsherzinsuffizienz (Fossum et al., 1994). Klinisch ist bei der Auskultation ein crescendo-decrescendo-

Systolikum am linken Hemithorax im 3. Interkostalraum sternunah zu hören, bei gleichzeitiger Trikuspidalklappeninsuffizienz auch rechtsseitig im 4. Interkostalraum.

Das Mittel der Wahl zur Diagnostik ist die Echokardiographie. Abhängig vom Schweregrad der Stenose ist im zweidimensionalen Echokardiogramm die Hypertrophie des rechten Ventrikels auffällig unter Verkleinerung des Kammerlumens (Abb. 2). Hypertrophiebedingte Verengung des rechtsventrikulären Ausflusstraktes und verdickte, in ihrer freien Beweglichkeit eingeschränkte Klappen gehören zu den typischen Befunden. Bei bestehender mittel- bis höhergradigen Trikuspidalklappeninsuffizienz kann eine Vergrößerung des rechten Atriums gesehen werden. In der Dopplersonographie ist die Amplitude des parabelförmigen Signales des CW-Dopplers erhöht. Rassespezifische Unterschiede hinsichtlich des oberen physiologischen Wertes erschweren eine Verallgemeinerung, dennoch sind Werte von 1,5–1,7 m/sec als obere Referenz eine Orientierung. Mittelschwere Fälle gelten ab 3,5 und schwere ab 5 m/sec. Hinzu kommt in der Beurteilung der Schweregrad der Muskelhypertrophie und das Vorhandensein einer Trikuspidalklappeninsuffizienz. Radiologisch kann eine Vergrößerung des rechten Herzens auffallen mit Dilatation der Pulmonalarterie in der dorsoventralen Ansicht im Unterschied zu den eher schwach gefüllten Lungengefäßen. In Abhängigkeit der Schwere der Rechtsherzveränderungen stellen sich im EKG negative Kammerkomplexe mit tiefen S-Zacken dar.

Therapeutisch werden β -Blocker eingesetzt, bei höhergradigen Fällen werden auch Ballondilatationen oder operative Eingriffe am offenen Herzen durchgeführt.

Kira's Befunde

In einem Wurf Schneeleoparden (0,2) wurde bei einem weiblichen Tier vom betreuenden Zootierarzt Dr. Kaling (Hanstedt) ein systolisches Herzgeräusch wahrgenommen. Eine EKG-Aufzeichnung der Einthoven- und Goldberger-Ableitungen dokumentierte einen Sinusrhythmus bei HF 170/min. Die elektrische Achse betrug 115 Grad, die Amplituden waren katzentypisch relativ niedervoltiert mit R und S in II jeweils 0,5 mV. P, Q, PQ QRS und QT sowie ST und T unverdächtig hinsichtlich einer pathologischen Auffälligkeit (Abb. 3).



Der Schneeleopard

eine vom Aussterben bedrohte Spezies

Schneeleoparden zählen zu den vom Aussterben betroffenen Tierarten. Ihr Lebensraum sind die Hochgebirgsregionen Zentralasiens. Als Anpassung an das extrem rauhe Klima tragen Schneeleoparden, anders als ihre afrikanischen und südasiatischen Verwandten, ein bis zu 12 cm langes dichtes Haarkleid. Es ist grau-weißlich bis gelblich gefärbt und stellt mit seinen Rosetten ein perfektes Tarnkleid im winterlichen Gebirge dar (siehe Aufmacherfoto). Die gut entwickelte Brustmuskulatur, die kürzeren Vorderbeine gegenüber den Hintergliedmaßen und großen Tatzen stellen Adaptionen für das Klettern und Laufen im verschneiten Gebirge dar. Das durchschnittliche Gewicht liegt bei ca 20 bis 25 kg, die Schulterhöhe beträgt 60 bis 80 cm und die Kopf-Schwanzlänge ca. 2 m.

Schneeleoparden bringen nach 93 bis 110 Tagen Tragzeit 2 bis 3 Welpen zur Welt. In natürlicher Umgebung erreichen sie ein Lebensalter von bis zu 13 Jahren, in zoologischen Gärten auch länger (Jackson 1991). Ihre Nachzucht ist selten in Zoos und wird über eine Zuchtbuchführung organisiert.

Einer der Wildparks in Deutschland, der erfolgreich am Artenschutz und Zuchtprojekt der Schneeleoparden teilnimmt, ist der Wildpark Lüneburger Heide, der auch Schauplatz der 40-teiligen Doku-Soap „Wolf-Bär&Co.“ in der ARD war. www.wild-park.de

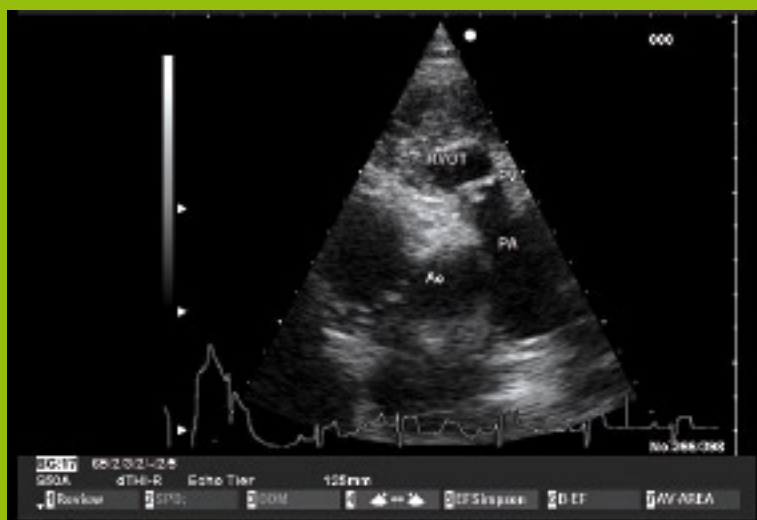

Abb. 1: Zweidimensionales Echokardiogramm: valvuläre Pulmonalstenose (PV), Hypertrophie des rechten Ventrikels.

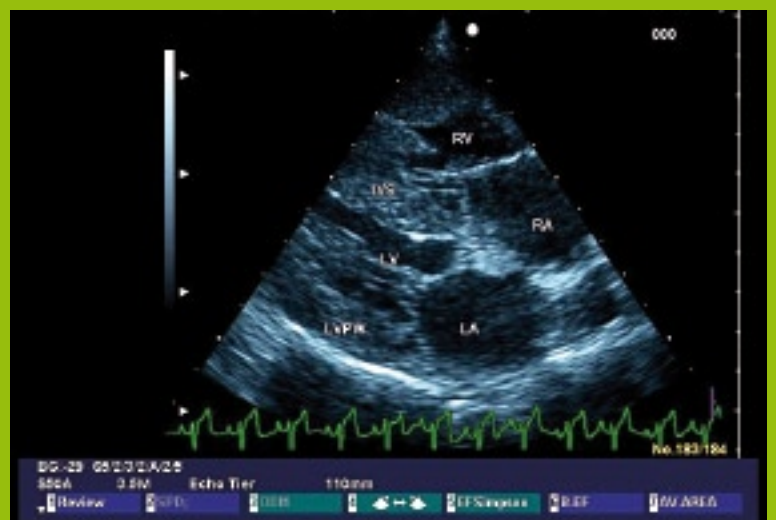

Abb. 2: Zweidimensionales Echokardiogramm, rechtsparasternaler Langachsenblick. Hypertrophie des rechtsventrikulären Myokardiums.

pulmonalstenose

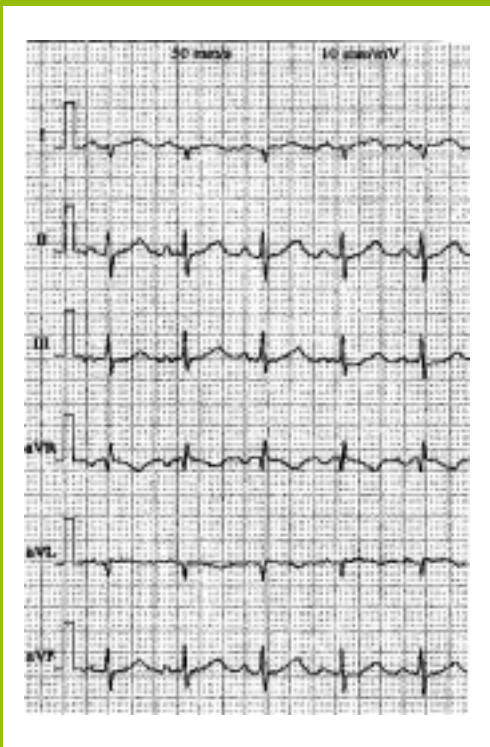


Abb. 3 Einthoven- und Goldberger-Ableitungen bei Kira, Schneeleopard, 14 Wochen.

Mit freundlicher Genehmigung von Herrn Dr. Kaling (Hanstedt).

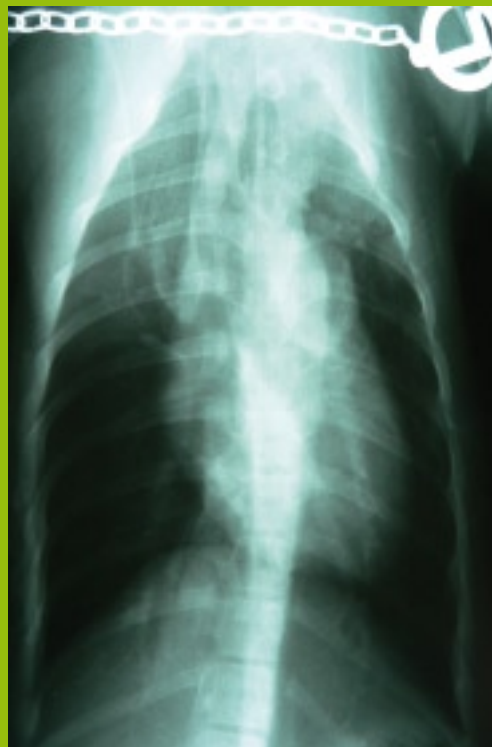

Abb. 4 Röntgen dorso-ventraler Strahlengang, Schneeleopard 14 Wochen, unседiert. Weitung des Pulmonalarteriensegmentes.

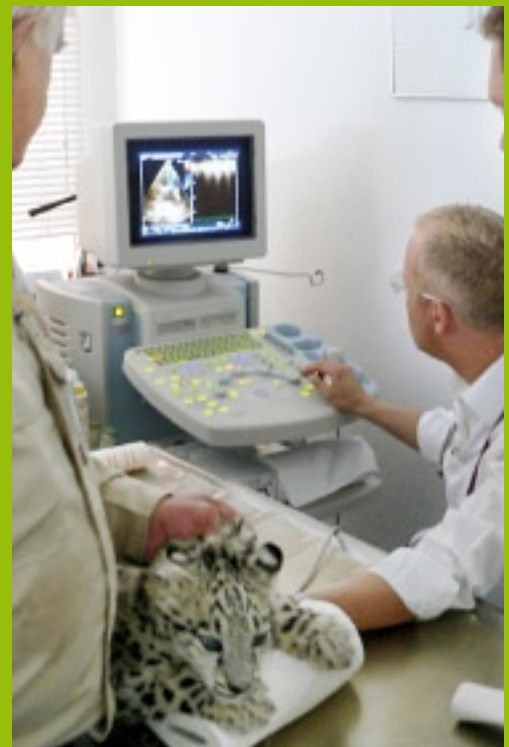

Abb. 5 Echokardiographische Untersuchung des 14-wöchigen Schneeleoparden Kira.

Bei der Vorstellung des 14-wöchigen Schneeleoparden wurden bislang durch die betreuenden Tierpfleger keine klinischen Auffälligkeiten festgestellt. Im dritten Interkostalraum über der Pulmonalklappe ist ein Systolikum III/V crescendo-decrescendo zu hören.

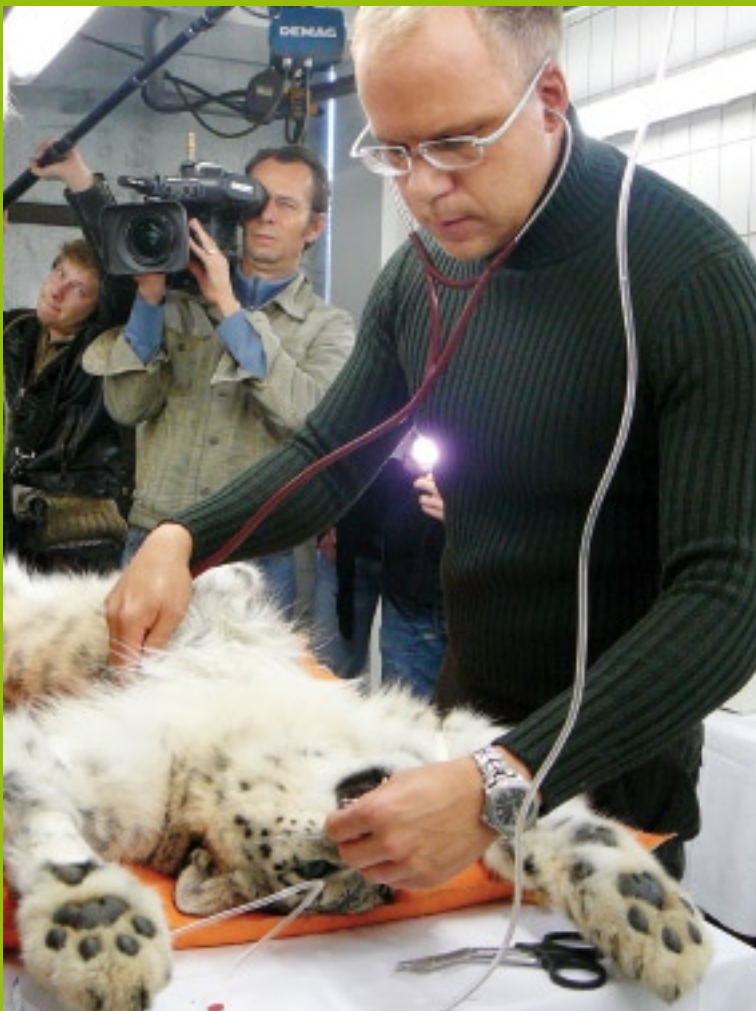Radiologisch zeigte sich in der dorsoventralen Aufnahmen eine Weitung des Pulmonalarteriensegmentes (Abb. 4).

Zur Charakterisierung und Schweregradbestimmung des Befundes wurde eine Echokardiographie ohne Sedation des Tieres vorgenommen (Abb. 5). Im zweidimensionalen Echokardiogramm war das Myokardium aufregungsbedingt hyperkontraktile, die systolische Verkürzungsfraction mit FS 77% gesteigert. Rechtsventrikuläre Hinterwand und Anteile der interventrikulären Scheidewand waren deutlich hypertrophiert. Der rechtsventrikuläre Ausflusstrakt stenosierte mit Verdickung der Semilunarklappen der Pulmonalarterie. Folglich war in der linksseitig angeschalteten A. pulmonalis eine erhöhte poststenotische Fließgeschwindigkeit in dem dilatierten Gefäß mit dem CW-Doppler zu ermitteln: 3,71–3,97 m/sec sowie ein massives Aliasing-Mosaikmuster im farbkodierten Doppler (Abb. 6). Darüberhinaus war ein geringes diastolisches Refluxsignal im farbkodierten Doppler zu sehen. Sowohl über der Mitral- als auch der Trikuspidalklappe waren hypertrophiebedingt die A-Wellen der Einstromsignale höher als die E-Wellen (Mitralis: E: 0,44 m/sec, A: 0,78 m/sec; Trikuspidalis: E: 0,53 m/sec, A: 0,87 m/sec). Ein Klappenvitium wurde über den AV-Klappen nicht festgestellt. Die maximale Strömungsgeschwindigkeit des laminar fließenden Blutes in der Aorta betrug systolisch 1,27 m/sec. Hinweise auf atriale oder ventrikuläre Scheidewanddefekte lagen nicht vor.

Therapeutische Optionen wie tägliche Gabe eines β -Blockers (z.B. Atenolol) oder gar eine interventionelle Therapie mit Weitung der Stenose unter Einsatz der Ballonkathetertechnik ist unter den Haltungsbedingungen in einem zoologischen Garten bei einem quasi wilden Tier schwer praktikabel.

Kira ist bei Drucklegung 10 Monate alt und zeigt keinerlei klinische Auffälligkeiten. Mit Erreichen des 9. Lebensmonats wurde ein chirurgischer Eingriff notwendig. Unter den Bedingungen der Vollnarkose war das systolische Geräusch über der Pulmonalis gesenkt auf Grad II/V. Das EKG war normofrequent HF 80/min, Sinusrhythmus mit P 0,04 sec, 0,2 mV, PQ 0,1 sec, QRS 0,06 sec, R 1,5 mV, ST-Hebung 0,15–0,2 mV und T-Amplitude 0,8 mV (Abb. 7). Die R-Amplitude war somit dreimal höher als bei der Welpenuntersuchung. Ebenso auffällig ist der ST-Anstieg, der in der myokardialen Hypertrophie begründet sein kann, unter Narkosebedingungen jedoch schwer zu interpretieren ist. Auffällig ist, dass auch das EKG bei dem adulten Schneeleoparden keine Anzeichen der Rechtsachsenabweichung aufweist, wie sie bei Hunden mit Pulmonalstenose häufig, aber auch nicht immer, zu beobachten ist. Möglicherweise spielen hier altersabhängige und Schweregradabhängige Faktoren eine Rolle.

Im zweidimensionalen Echokardiogramm zeigte sich die Rechtshypertrophie, bei einem pseudonormalen Fluss von 1 m/sec. Bereits in der Aufwachphase stieg die Vmax in der A. pulmonalis bereits auf 2 m/sec und wies im Farbdoppler deutliche Turbulenzen auf. Kira erholte sich rasch von der Narkose. Auf eine Weiterverfolgung des zu erwartenden Druckanstiegs musste aus Sicherheitsgründen verzichtet werden.



Dr. Ralf Tobias bei der Untersuchung von Kira (9 Mon.), dem Schneeleopardenweibchen aus dem Wildpark Lüneburger Heide. Mitarbeiter aus dem Wildpark Lüneburg und ein Fernsteam des NDR sind live dabei.

Ralf Tobias Studium an der Tierärztlichen Hochschule Hannover mit folgender Promotion und Assistenzzeit an der Kleintierklinik unter Prof. Dr. Ingo Nolte. Dort Schwerpunkttätigkeit Poliklinik/Kardiologie mit Etablierung der Echokardiographie. Seit über 10 Jahren betreibt er Deutschlands erste Überweisungspraxis für Veterinärkardiologie in Hannover. Darüberhinaus ist er international aktiv in der Lehre/Fort- und Weiterbildung zum Thema Kardiologie.

Dr. Tobias hat zahlreiche Publikationen zum Thema Kleintierkardiologie und -sonographie veröffentlicht, zuletzt mit den Kollegen Marianne Skrodzki und Matthias Schneider das erste komplexe Fachbuch zum Thema Kleintierkardiologie in Deutschland. In Vorbereitung befindet sich ein Beitrag für das Standardwerk der Tierphysiologie gemeinsam mit Prof. Harmeyer zum Thema Herz.

Wer sich für Schneeleoparden engagieren möchte, kann über den Snowleopardtrust weitere Informationen über Spezies und Projekte bekommen.
www.snowleopard.org

ist unter normalen Bedingungen besser kompensationsfähig als die linke Kammer hinsichtlich der zusätzlichen Volumenaufnahme. Aufgrund der Geringfügigkeit des Befundes sollte dies auch unter den Bedingungen rechtsventrikulärer Hypertrophie der Fall sein. Die von Schneider (2008) bei Hunden gemachte Erfahrung, dass es unter Narkosebedingungen zu einem Druckabfall in der Arteria pulmonalis um bis zu 40% kommt, zeigt sich auch bei dem Schneeleoparden, vorausgesetzt, die mit der 14. Lebenswoche ermittelten Werte haben im Wachzustand der herangewachsenen Großkatze noch ihre Gültigkeit.

Differentialdiagnostisch konnte eine Tetralogie Fallot ausgeschlossen werden. Bei dieser ist eine überreitende Aorta, ein Ventrikelseptumdefekt und eine Pulmonalarterienstenose sowie Rechtshypertrophie für einen klinisch progredienteren, meist durch Zyanose gekennzeichneten Verlauf mit früher Todesfolge verantwortlich. Crescendo-decrescendo Geräusche der Semilunarklappen werden am linksseitigen Hemithorax nicht nur durch Pulmonal- sondern auch Aortenstenosen verursacht. Diese sind mit ihrem auskultatorischen Punctum maximum jedoch im 4. Interkostalraum auf Höhe des Buggelenkes wahrnehmbar und zeigen im Echokardiogramm schweregradabhängig einen nahezu normalen bis hypertrophierten linken Ventrikel. Die Fließgeschwindigkeiten in der Aorta sind erhöht.

Bei Hunden zählt die Semilunarklappenstenose zu den häufigsten angeborenen Herzerkrankungen. Bei Katzen ist die Pulmonalklappenstenose jedoch eher eine Rarität. Für Großkatzen liegen keine Erfahrungen vor. Dank der guten Zusammenarbeit zwischen dem Zooteam und den beteiligten Tierärzten konnten bei dieser vom Aussterben bedrohten Tierart Daten über eine angeborene Herzmissbildung erhoben werden, die Einfluss auf die Teilnahme an einem internationalen Zuchtprogramm zum Erhalt des Schneeleoparden haben. Es wäre wünschenswert, auch in Zukunft die Möglichkeiten der modernen Veterinärmedizin über die Betreuung der kleinen Haustiere hinaus zunehmend auch Wildtieren in Menschenhand zukommen zu lassen, soweit eine Realisierung mit dem Patienten möglich ist.

→ www.kardio-vet.de

Literatur beim Autor.

take home

Die Pulmonalstenose ist wie bei Hund und Katze durch die Auskultation mit einem Systolikum über dem Punctum maximum der A. pulmonalis feststellbar. Die Charakterisierung des Befundes und seine Schweregradbestimmung erfolgt primär via Echokardiogramm. Die therapeutischen Optionen sind sowohl Arzneimittel als auch interventionelle Maßnahmen. Die Entscheidung für oder gegen das eine oder andere Prozedere bzw. eine sinnvolle Kombination ist Fall- bzw. Untersuchungsergebnis-abhängig.